

平成 24 年 1 月 27 日

中央社会保険医療協議会  
会 長 森田 朗 殿

先進医療専門家会議  
座長 猿田享男

## 既存の先進医療に関する保険導入等について

先進医療専門家会議において、既存の第 2 項先進医療 95 技術（平成 24 年 1 月現在）のうち、平成 23 年 6 月末までに先進医療として承認され、実績報告が提出された 89 技術について、保険導入等を検討した。その結果を取りまとめたので、以下の通り報告する。

### 1. 優先的に保険導入が適切であると評価された先進医療(別紙 1)

以下の 23 技術については、その有効性、効率性等に鑑み、保険適用とすることが適当と考える。但し、適応症や実施する施設等について適切な条件を付すこと等が必要であると考える。

- (1) 告示番号 4 : インプラント義歯
- (2) 告示番号 6 : 人工括約筋を用いた尿失禁手術
- (3) 告示番号 11 : CT ガイド下気管支鏡検査
- (4) 告示番号 13 : 筋強直性ジストロフィーの遺伝子診断
- (5) 告示番号 16 : 抗悪性腫瘍剤感受性検査 (HDRA 法又は CD-DST 法)
- (6) 告示番号 26 : 腫瘍脊椎骨全摘術
- (7) 告示番号 32 : 腹腔鏡補助下腓体尾部切除又は核出術
- (8) 告示番号 36 : エキシマレーザー冠動脈形成術
- (9) 告示番号 39 : 三次元再構築画像による股関節疾患の診断及び治療
- (10) 告示番号 43 : 隆起性皮膚線維肉腫の遺伝子検査
- (11) 告示番号 46 : 内視鏡的胎盤吻合血管レーザー焼灼術
- (12) 告示番号 48 : 先天性銅代謝異常症の遺伝子診断
- (13) 告示番号 49 : 超音波骨折治療法
- (14) 告示番号 54 : 色素性乾皮症の遺伝子診断
- (15) 告示番号 58 : 腹腔鏡下直腸固定術
- (16) 告示番号 60 : 肝切除手術における画像支援ナビゲーション
- (17) 告示番号 65 : 内視鏡下小切開泌尿器腫瘍手術

- (18) 告示番号 67 : 先天性難聴の遺伝子診断
- (19) 告示番号 74 : マイクロ波子宮内膜アブレーション
- (20) 告示番号 78 : 内視鏡的大腸粘膜下層剥離術
- (21) 告示番号 85 : 腹腔鏡下膀胱内手術
- (22) 告示番号 86 : 腹腔鏡下根治的膀胱全摘除術
- (23) 告示番号 88 : 根治的前立腺全摘除術における内視鏡下手術用ロボット支援

## 2. 削除が適切であると評価された先進医療(別紙2)

以下の 12 技術については、その有効性、効率性等が十分に示されていないことから、先進医療から削除する方向で検討することが適切と考える。

- (1) 告示番号 5 : 顎顔面補綴
- (2) 告示番号 7 : 光学印象採得による陶材歯冠修復法
- (3) 告示番号 8 : 経皮的レーザー椎間板減圧術
- (4) 告示番号 14 : 抗悪性腫瘍剤感受性検査 (SDI 法)
- (5) 告示番号 22 : 鏡視下肩峰下腔除圧術
- (6) 告示番号 27 : 31 燐-磁気共鳴スペクトロスコピーと  
ケミカルシフト画像による糖尿病性足病変の非侵襲的診断
- (7) 告示番号 28 : 神経芽腫の遺伝子検査
- (8) 告示番号 41 : HLA 抗原不一致血縁ドナーからの CD34 陽性造血幹細胞移植
- (9) 告示番号 42 : ケラチン病の遺伝子診断
- (10) 告示番号 47 : カラー蛍光観察システム下気管支鏡検査及び光線力学療法
- (11) 告示番号 55 : 先天性高インスリン血症の遺伝子診断
- (12) 告示番号 59 : 骨移動術による関節温存型再建

## 3. 継続が適切であると評価された先進医療

以下の 54 技術については、保険導入の適否を評価するために必要な有効性、効率性等が十分に示されていないことから、引き続き先進医療で実施されることが適切と考える。

- (1) 告示番号 1 : 高周波切除器を用いた子宮腺筋症核出術
- (2) 告示番号 2 : 膝靭帯再建手術における画像支援ナビゲーション
- (3) 告示番号 3 : 凍結保存同種組織を用いた外科治療
- (4) 告示番号 9 : 造血器腫瘍細胞における薬剤耐性遺伝子産物 P 糖蛋白の測定
- (5) 告示番号 10 : 悪性高熱症診断法 (スキンドファイバー法)
- (6) 告示番号 12 : 先天性血液凝固異常症の遺伝子診断

- (7) 告示番号 15 : 三次元形状解析による体表の形態的診断
- (8) 告示番号 17 : 陽子線治療
- (9) 告示番号 18 : 成長障害の遺伝子診断
- (10) 告示番号 19 : 経頸静脈肝内門脈大循環短絡術
- (11) 告示番号 20 : 骨髄細胞移植による血管新生療法
- (12) 告示番号 21 : ミトコンドリア病の遺伝子診断
- (13) 告示番号 23 : 神経変性疾患の遺伝子診断
- (14) 告示番号 24 : 難治性眼疾患に対する羊膜移植術
- (15) 告示番号 25 : 重粒子線治療
- (16) 告示番号 29 : 硬膜外腔内視鏡による難治性腰下肢痛の治療
- (17) 告示番号 30 : 重症BCG副反応症例における遺伝子診断
- (18) 告示番号 31 : 自家液体窒素処理骨移植
- (19) 告示番号 33 : マントル細胞リンパ腫の遺伝子検査
- (20) 告示番号 34 : 抗悪性腫瘍剤治療における薬剤耐性遺伝子検査
- (21) 告示番号 35 : Q熱診断における血清抗体価測定及び病原体遺伝子検査
- (22) 告示番号 37 : 家族性アルツハイマー病の遺伝子診断
- (23) 告示番号 38 : 腹腔鏡下膀胱尿管逆流防止術
- (24) 告示番号 40 : 泌尿生殖器腫瘍後腹膜リンパ節転移に対する  
腹腔鏡下リンパ節郭清術
- (25) 告示番号 44 : 末梢血幹細胞による血管再生治療
- (26) 告示番号 45 : 末梢血単核球移植による血管再生治療
- (27) 告示番号 50 : CYP2C19 遺伝子多型検査に基づく  
テーラーメイドのヘリコバクター・ピロリ除菌療法
- (28) 告示番号 51 : 非生体ドナーから採取された同種骨・靭帯組織の凍結保存
- (29) 告示番号 52 : X線CT画像診断に基づく手術用顕微鏡を用いた歯根端切除手術
- (30) 告示番号 53 : 定量的CTを用いた有限要素法による骨強度予測評価
- (31) 告示番号 56 : 歯周外科治療におけるバイオ・リジェネレーション法
- (32) 告示番号 57 : セメント固定人工股関節再置換術におけるコンピュータ支援  
フルオロナビゲーションを用いたセメント除去術
- (33) 告示番号 61 : 樹状細胞及び腫瘍抗原ペプチドを用いたがんワクチン療法
- (34) 告示番号 62 : 自己腫瘍・組織を用いた活性化自己リンパ球移入療法
- (35) 告示番号 63 : 自己腫瘍・組織及び樹状細胞を用いた  
活性化自己リンパ球移入療法
- (36) 告示番号 64 : EBウイルス感染症迅速診断（リアルタイムPCR法）
- (37) 告示番号 66 : 多焦点眼内レンズを用いた水晶体再建術
- (38) 告示番号 68 : フェニルケトン尿症の遺伝子診断
- (39) 告示番号 69 : 培養細胞によるライソゾーム病の診断
- (40) 告示番号 70 : 腹腔鏡下子宮体がん根治手術

- (41) 告示番号 71 : 培養細胞による脂肪酸代謝異常症又は有機酸代謝異常症の診断
- (42) 告示番号 72 : R E T 遺伝子診断
- (43) 告示番号 73 : 角膜ジストロフィーの遺伝子解析
- (44) 告示番号 75 : 光トポグラフィー検査を用いたうつ症状の鑑別診断補助
- (45) 告示番号 76 : 内視鏡下筋膜下不全穿通枝切離術
- (46) 告示番号 77 : 歯科用 C A D ・ C A M システムを用いた  
ハイブリッドレジンによる歯冠補綴
- (47) 告示番号 79 : 実物大臓器立体モデルによる手術支援
- (48) 告示番号 81 : 単純疱疹ウイルス感染症  
又は水痘帯状疱疹ウイルス感染迅速診断 (リアルタイム P C R 法)
- (49) 告示番号 82 : 網膜芽細胞腫の遺伝子診断
- (50) 告示番号 83 : 胸腔鏡下動脈管開存症手術
- (51) 告示番号 84 : 腹腔鏡下スリーブ状胃切除術
- (52) 告示番号 87 : I L 28 B の遺伝子診断による  
インターフェロン治療効果の予測評価
- (53) 告示番号 89 : 前眼部三次元画像解析
- (54) 告示番号 90 : 有床義歯補綴治療における総合的咬合・咀嚼機能検査

(別紙1) 優先的に保険導入が適切であると評価された先進医療(23技術)

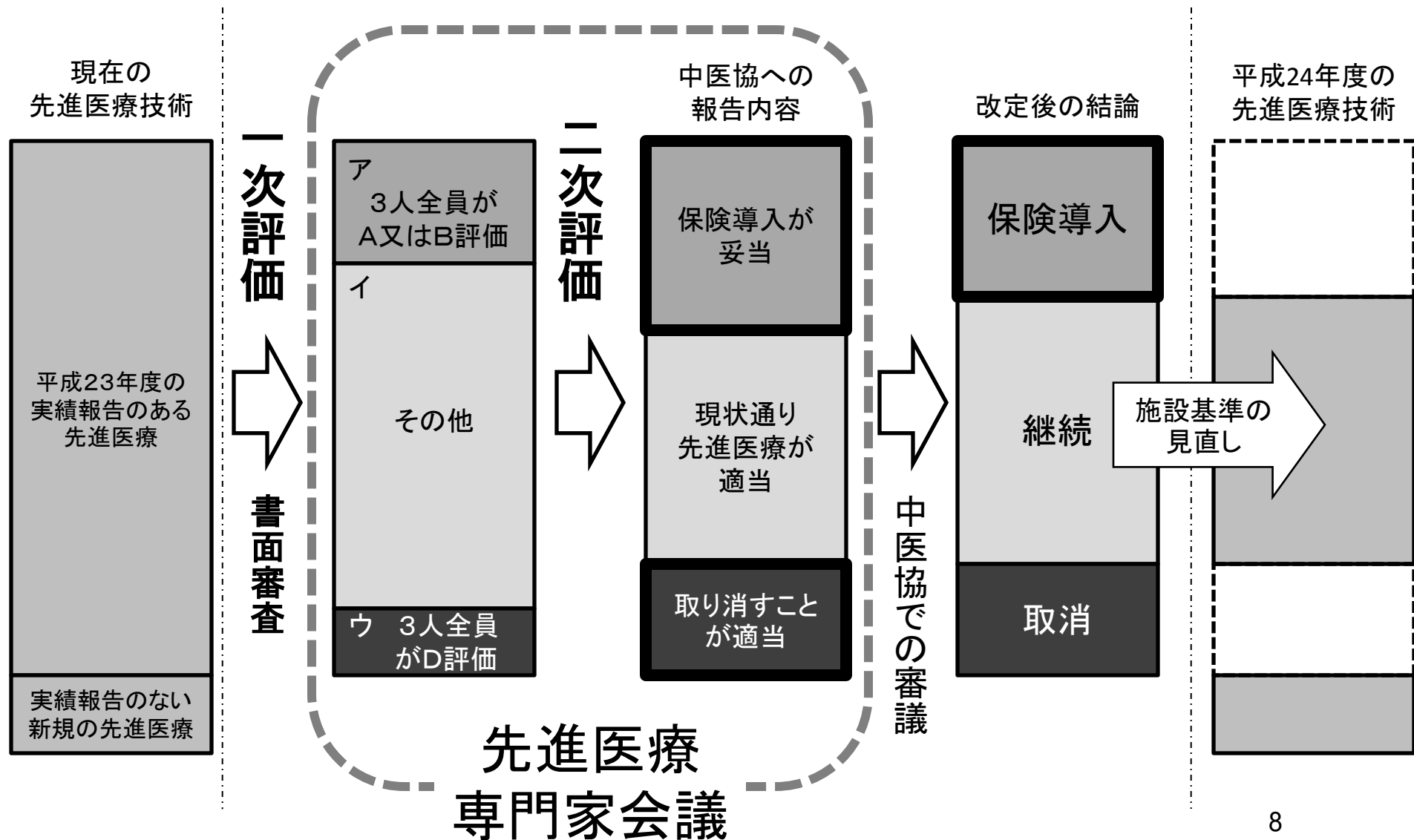
告示番号	先進医療技術名	概要	先進医療適用年月日
4	インプラント義歯	歯が欠損した部の顎骨に人工歯根を埋入し、その歯根を土台として歯冠部を支持する義歯治療法。	昭和60年11月1日
6	人工括約筋を用いた尿失禁手術	人工括約筋を体内に植え込むことによって尿失禁の治療を行う。	平成5年5月1日
11	CTガイド下気管支鏡検査	気管支鏡下でX線透視とCT(コンピューター断層撮影)の組み合わせにより、隠れた位置にある病変や微小な肺腫瘍の診断用検体を採取し、診断する。	平成10年2月1日
13	筋強直性ジストロフィーの遺伝子診断	最新の高度な遺伝子解析技術を用いて正確な診断を行う。	平成11年6月1日
16	抗悪性腫瘍剤感受性検査(HDRA法又はCD-DST法)	進行がん患者から手術等によって摘出した腫瘍組織を、コラーゲンゲルマトリックス上で各種抗悪性腫瘍剤とともに培養する。培養終了時にコラーゲナーゼ処理し、MTTアッセイにより抗悪性腫瘍剤に対する感受性を判定する(HDRA法)。	平成12年3月1日
26	腫瘍脊椎骨全摘術	従来の脊椎椎体悪性腫瘍手術と異なり、病変に陥った脊椎の前方部分と後方部分とを切り離し、腫瘍を一塊として摘出する。	平成16年1月1日
32	腹腔鏡補助下腓体尾部切除又は核出術	腹腔鏡補助下に腓体尾部切除を行う。	平成16年11月1日
36	エキシマレーザー冠動脈形成術	心臓カテーテル先端からエキシマレーザーを照射して、冠動脈狭窄、閉塞病変部を光焼灼、除去し、動脈内腔を拡大する。従来のPTCAによる治療が困難な例にも使用できる。また、動脈硬化組織を蒸散・除去するため塞栓物が生じにくく、動脈末梢における塞栓の発生率が従来法に比べて少ないという利点がある。	平成16年11月1日
39	三次元再構築画像による股関節疾患の診断及び治療	術前・術後にデジタル画像撮影、三次元画像構築・モデル構築を行う。より適切な手術計画がたてられる他、術中ナビゲーションにより手術の安全性、正確性が向上し、術中のX線曝露も減少する。	平成16年12月1日
43	隆起性皮膚線維肉腫の遺伝子検査	隆起性皮膚線維肉腫が疑われ、症状や免疫染色法によっても確定診断の困難な例に対し、腫瘍細胞の遺伝子診断を行って確定診断を行う。診断が確定すれば、腫瘍周囲を広範囲に含めた切除を行う。正確な診断により、不要な切除を避けることができる。	平成17年4月1日
46	内視鏡的胎盤吻合血管レーザー焼灼術	双胎間輸血症候群は、一絨毛膜性双胎妊娠において、胎盤表面の双胎間血管吻合を介して一方の児(供血児)から他方(受血児)へと血流がシフトすることにより、羊水過小・羊水過多を生じるもので、供血児・受血児とも死亡率が高くなり、中枢神経障害を残す率も高い。これに対し、胎盤表面の吻合血管を内視鏡により同定し、レーザー光により焼灼して凝固させ、児の予後を改善させる。	平成17年9月1日
48	先天性銅代謝異常症の遺伝子診断	先天性銅代謝異常症は、1993年に責任遺伝子が発見され、各国での遺伝子解析の研究により、近年、遺伝子変異の特徴等が明らかになった。これにより臨床的に可能となった本技術は、少量の血液で分析可能であるため低侵襲であり、また信頼性は極めて高い検査である。本技術により、適応症となっている先天性銅代謝異常症について、速やかに確定診断が可能となる。また、保因者診断や発症前患者の診断も可能になる。いずれの場合も早期に治療を開始することができるため、患者の予後を大きく改善する。	平成18年11月1日
49	超音波骨折治療法	超音波骨折療法は、微弱な超音波を1日1回20分間、骨折部に与えることで骨折治癒を促進する治療法であり、新鮮骨折の骨癒合期間を短縮することが複数の臨床試験で報告されている。本治療法は非侵襲的であり、非常に微弱な超音波なので副作用も少なく、従来の骨折治療に追加するだけのものであり、有用な治療法である。	平成18年11月1日
54	色素性乾皮症の遺伝子診断	色素性乾皮症は紫外線DNA損傷の修復異常のため若年より露出部に皮膚癌を多発する遺伝性疾患で、A群からG群とV群の8つの型がある。各型で皮膚症状の重症度、神経症状の有無などに特徴があり、日本ではA群が多いが、A群は最重症型であり嚴重な遮光を行う必要がある。色素性乾皮症の早期確定診断、型決定は患者の治療方針の決定、生活指針に極めて重要である。そこで本技術は、患者皮膚の細胞や血液を用いて、複数の遺伝子診断検査を組み合わせで行うものである。	平成19年10月1日
58	腹腔鏡下直腸固定術	従来、直腸脱に対する外科的治療としては、経会陰的アプローチと経腹的アプローチが行われてきた。両者の特徴は経会陰的アプローチでは開腹をせずに脱出した直腸を会陰部から処理するために、侵襲が少ない利点がある反面、直腸脱の再発率が高いという欠点を有していた。一方、経腹的アプローチは再発率は低いが、開腹術をするため侵襲が大きくなる欠点を有していた。腹腔鏡下直腸固定術は、下腹部の皮膚に5~12mmの小切開を4箇所加えるのみで、低侵襲で再発の少ない手術方法である。	平成19年11月1日

60	肝切除手術における画像支援ナビゲーション	肝は動脈、門脈、静脈と3種の血管が複雑に絡み合った臓器である。従来、肝切除予定線は術中に肝血管流入血の遮断により淡く出現する肝表面の色調変化からおおよその残存肝重量を推定し施行していた。それは大きく経験に依存しており、たとえ熟練者であっても時に残存肝容量の少なさから、肝不全になり死に至る可能性もあった。 画像支援ナビゲーションはコンピュータ断層撮影の画像情報から、動脈、門脈、静脈の3種の血管を描出し3次元画像化する。その3次元画像から各血管の支配領域の該当肝容量を計算し、正確な切除肝容量と予定残存肝容量を推定する。これらの情報を元に、最も安全な術式を選択する。 また、この3次元画像化した仮想肝は、画像支援ナビゲーションシステム上で各方向から、または内部から自由自在に観察することができ、何度でも、術前術中の肝切除シミュレーションを行うことができる。これは、肝切除患者や肝移植ドナーの手術の安全性の向上に寄与する。	平成20年1月1日
65	内視鏡下小切開泌尿器腫瘍手術	泌尿器科の手術患者に対して、開放手術の利点(立体視、低コスト)と腹腔鏡手術の利点(低侵襲性)を兼備し、両者の欠点を克服あるいは軽減する手術である。両者の欠点として、開放手術には大きな切開に伴う大きな侵襲(体への負担)があり、腹腔鏡手術には安全性への危惧すなわち1)ガスによる肺梗塞など循環器・呼吸器系へのリスク、2)腹腔内操作による腸閉塞等のリスク、3)立体視の欠如による誤認のリスク、および4)小さな孔(トロッカーポート)を通る高価な使い捨て器具のための高コストがある。本術式は、小切開創(ミニマム創)から内視鏡を用い、ガスを使わず、腹腔内は無傷に保ち、立体視を併用し、トロッカーポートを用いずに行なうもので、安全性、低侵襲性及び経済性に優れている。	平成20年2月1日
67	先天性難聴の遺伝子診断	難聴に関して、100以上の遺伝子座が報告され、このうち現在までに36個の原因遺伝子が同定されている。遺伝子変異の種類により、「発症時期」、「難聴の程度」、「難聴の進行の有無」、「聴力の変動の有無」、「前庭症状の有無」、「随伴する症状」、「糖尿病などの合併症の有無」が異なることが明らかとなり、臨床上極めて有用な検査である。 日本人に頻度の高い原因遺伝子である、GJB2、SLC26A4、ミトコンドリア12S rRNA等を中心に10遺伝子47変異をダイレクトシーケンシング法あるいはインベーター法により、網羅的かつ効果的にスクリーニングすることにより、難聴の正確な診断、適切な治療法の選択、予後の推測、合併症の予測、難聴の進行および発症の予防等が可能となる。	平成20年7月1日
74	マイクロ波子宮内膜アブレーション	従来、過多月経の症例で保存的治療が困難になった場合は、開腹・腔式・腹腔鏡による子宮摘出術が行われているが、一定の手術侵襲と術中・術後合併症を伴っている。これに対し本法は、高い安全性と非侵襲性を確保しながら、短期間に低額で過多月経を治療することができる。	平成21年1月1日
78	内視鏡的大腸粘膜下層剥離術	まず、大腸内視鏡検査を施行し、拡大内視鏡や超音波内視鏡により大腸腫瘍に対する十分な術前診断を行い、本法の適応であるかどうか(病変が粘膜下層浅層より深く達していないかどうか)を判断する。次に、病変部の粘膜下層に専用の液体を注入して病変を浮かせ、その周囲の粘膜を切開する。その後、粘膜下層を確認しながら高周波ナイフ(特殊な電気ナイフ)を用いて病変の周囲を剥離して病変を一括切除する。	平成21年8月1日
85	腹腔鏡下膀胱内手術	全身麻酔下に、まず生理食塩水で膀胱を充満させ、膀胱鏡で膀胱内を観察しながら腹壁を圧迫することによりトロッカー留置予定部を決定する。5mmの小切開を行い、膀胱前腔に到達する。膀胱鏡観察下にその切開より膀胱前壁を通してトロッカーを膀胱内に留置する。同じ操作で計3本のトロッカーを設置し、腹腔鏡用器具を挿入し、以降は膀胱内操作で手術を行う。その際、腹腔鏡時の気腹のように膀胱内に二酸化炭素を充満させることにより術野を確保する。膀胱尿管逆流症においては、尿管を剥離した上で膀胱内へ引き出し、膀胱壁に作成した粘膜下トンネル内に引き込んで、新たに膀胱と尿管を吻合する操作(逆流防止術)を行う。巨大尿管症の患者の場合は、逆流防止術の手技に加えて、尿管を縫縮する操作を行う。	平成22年1月1日
86	腹腔鏡下根治的膀胱全摘除術	全身麻酔下に、下腹部に5箇所の操作孔(約12mm)を設け、腹腔鏡下に手術を行う。具体的には、開腹術の場合と同様、男性では膀胱・前立腺・精嚢腺を、女性では膀胱と子宮を一塊に摘出し、リンパ節郭清術を行った上で、尿路変更を行う。	平成22年2月1日
88	根治的前立腺全摘除術における内視鏡下手術用ロボット支援	根治的前立腺摘除術を内視鏡下手術用ロボット(da vinciS)支援下を実施する。本システムは、操作ボックスであるサージョンコンソール、実際に術野に挿入するロボットアームが装着されたサージカルカート、術野を映し出すビジョンカートの3装置に分けられる。術者はサージカルコンソールに座り、ステレオビューで10倍の拡大視野を得、遠近感を有した3次元画像を見ながら手術操作を行う。術者がマスター(操作レバー)を操ることによってサージカルカート上のロボットアームを遠隔操作する。ロボットアームには、エンドリストと称する、手術操作を行う鉗子先端部の70度の可動性を有する関節機能および高い自由度を有しており、これにより精緻な手術操作を行う。	平成21年1月1日

## (別紙2) 削除が適切であると評価された先進医療(12技術)

告示番号	先進医療技術名	概要	先進医療適用年月日
5	顎顔面補綴	実質欠損部を、医療用高分子材料による人工物で補填、修復し、口腔顎顔面の諸機能回復および自然観のある形態回復を図る治療法。	昭和61年10月1日
7	光学印象採得による陶材歯冠修復法	コンピューター技術を応用し、齲蝕治療用の陶材インレー(歯冠修復物の一種、いわゆる詰め物)を削り出す治療法。煩雑な技工操作を必要としないので、治療完了までの時間を著しく短縮できる。	平成7年7月1日
8	経皮的レーザー椎間板減圧術	椎間板髄核をレーザー照射することにより、熱変性または蒸散させ、ヘルニア組織の神経根に対する圧迫を軽減する。	平成8年7月1日
14	抗悪性腫瘍剤感受性検査(SDI法)	進行がん患者から手術等によって摘出した腫瘍組織、またはがん性胸水・腹水を酵素処理して単離浮遊細胞を作製する。この腫瘍細胞を各種抗悪性腫瘍剤とともに2～4日間混合培養する。培養終了時の生残腫瘍細胞の活性をミトコンドリアのsuccinate dehydrogenase (SD)活性を測定することにより抗悪性腫瘍剤に対する感受性を判定する。	平成11年6月1日
22	鏡視下肩峰下腔除圧術	局所麻酔下に内視鏡で観察しながら烏口肩峰靭帯の切離と水腫や腫脹をきたした肩峰下滑液嚢を切除する。本手術は、外来手術で行うことができる。特に大きな侵襲を与えることができない透析患者、高齢者の肩関節痛に対する除痛が最大の目的。	平成15年9月1日
27	31P-磁気共鳴スペクトロスコピーとケミカルシフト画像による糖尿病性足病変の非侵襲的診断	燐原子(31P)を測定対象とする磁気共鳴スペクトロスコピーを用いてクレアチン燐酸の代謝画像を作成することにより、エネルギー代謝が保たれているか非侵襲的に判定でき、糖尿病患者の下肢病変切断範囲の決定に応用できる。MRAを用い、特殊な血流波形解析を行うことにより、造影剤を用いずに、足底部の末梢循環を定量的に評価することが可能となる。	平成16年8月1日
28	神経芽腫の遺伝子検査	神経芽腫には生物学的悪性度に多様性があることが知られているが、分化を抑制し細胞増殖に機能するN-mycがん遺伝子の増殖が極めて予後不良な一群の腫瘍に認められることが明らかにされてきたため、その他の分化に関連する遺伝子とともに検査を行い、神経芽腫の悪性度予測を行い、悪性度に基づいた治療に結びつける。	平成16年8月1日
41	HLA抗原不一致血縁ドナーからのCD34陽性造血幹細胞移植	CD34を指標として造血幹細胞のみを精製し、純化して移植することにより、GVHDを軽減し、HLA不適合ドナーからも移植を行うことを可能にする。	平成17年2月1日
42	ケラチン病の遺伝子診断	皮膚のケラチン線維の遺伝子の変異によって発症する疾患(ケラチン病)に対し、血液細胞中のケラチン遺伝子の塩基配列を調べて遺伝子の変異を同定し、確定診断を行う。早期に診断を確定することにより、臨床症状や臨床経過を予測し、早期に有効な治療を開始することが可能になる。	平成17年4月1日
47	カラー蛍光観察システム下気管支鏡検査及び光線力学療法	本技術で用いる蛍光観察システムは、従来の蛍光内視鏡では捉えることが困難であった蛍光の色調の変化をカラーICCDを用いて観察でき、さらに病変部から発生する蛍光のスペクトルを解析することができる。これにより早期癌病変の見落としが減少し、従来の気管支鏡検査よりも高い精度で検査を行うことができる。また、本システムでは光線力学療法時に投与するポルフィリン誘導体の集積も観察できるため、癌病変への集積を検索することで、光線力学療法時に癌病変の見落としを減少させることができる。	平成18年10月1日
55	先天性高インスリン血症の遺伝子診断	CHI患者の末梢血を採血し、白血球よりDNAを抽出する。SUR1及びKir6.2遺伝子に特異的なプライマーを用いて、イントロンとの境界部分を含めたエクソン部分のDNAを増幅後、その塩基配列をDNAシーケンサーによって解析する。また、これらの遺伝子に変異が認められない場合、あるいは臨床像から他の原因遺伝子の異常が疑われる場合、Glucokinase、GLUD1、SCHAD、Insulin Receptorの遺伝子を同様にPCR増幅し塩基配列の解析を行う。変異の種類によっては家族解析を行い、遺伝形式と病理組織像の関係から手術適応判定や切除範囲決定の際参考とする。	平成19年10月1日
59	骨移動術による関節温存型再建	骨腫瘍を切除すると骨欠損が生じるが、その欠損を補填するために、創外固定器と呼ばれる体の外につける機械(ワイヤー、ピンなどで骨と接続されている)を患肢に設置し、残った骨の別のところで骨を切り、術後、1日0.5mm～1mmずつ骨を移動させることで、その間に新生骨が生じ、欠損部を補填することができる。この方法を用いることで、関節面ぎりぎりでの腫瘍切除が可能となり、関節温存が可能となる。	平成19年12月1日

# 平成24年度診療報酬改定に向けた 先進医療の保険導入等及び施設基準の見直しに係る 検討方法について



# 告示番号11: CTガイド下気管支鏡検査

先進性: 末梢性肺癌の診断率を高める

概要:

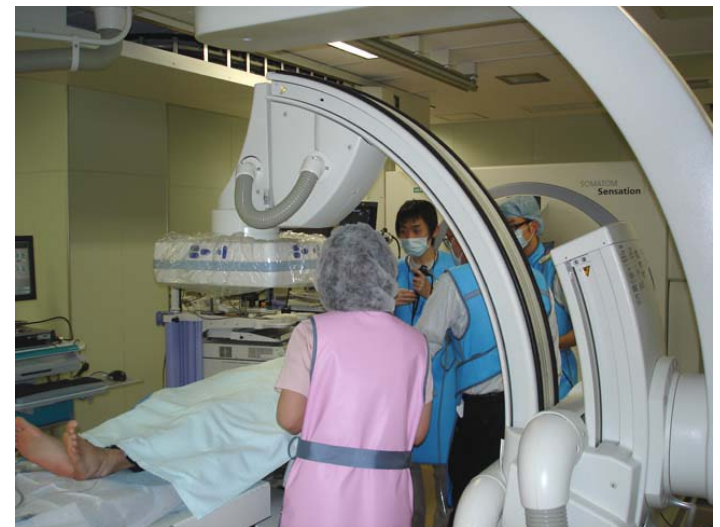肺野末梢の小型肺がん(特に腺癌)の確定診断のために、従来のX線透視装置とCT装置の併用下に気管支鏡を用いた経気管支的生検を行う。

期待される効果:

- 従来は気管支鏡によるアプローチが困難な症例も気管支鏡による低侵襲な診断的アプローチが可能
- 末梢小型肺がん(特に腺癌)の気管支鏡による確定診断率の向上



肺癌の的確な治療法の選択をもたらす



IVR-CT室; MDCT+透視

# 告示番号 32 : 腹腔鏡補助下膵体尾部切除又は核出術

先進性: 従来は開腹手術であった膵切除手術を小さな傷を利用した腹腔鏡下手術で行う。

自動縫合器や超音波凝固切開装置などにより、安全で短時間に行う術式が確立

概要: 膵の良性疾患が対象

腹部に4-5カ所の小切開創(約1~2cm)を設け、腹腔内を内視鏡で観察し、細長い手術器械を用いて病変の存在する尾側の膵臓や腫瘍を摘出する。

## 腹腔鏡膵手術の現況(全国集計)

	腹腔鏡下膵手術	尾側膵切除+核出
1990年-2009年	932 例	650 例 (69.7%)
2009年	204 例	140 例 (68.6%)

2010年日本内視鏡外科学会アンケート)

➤近年急速に広く普及  
2009年は全国で140例(全腹腔鏡下膵手術の68%)

➤安全性・有用性の検証報告

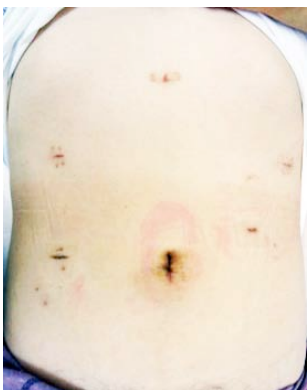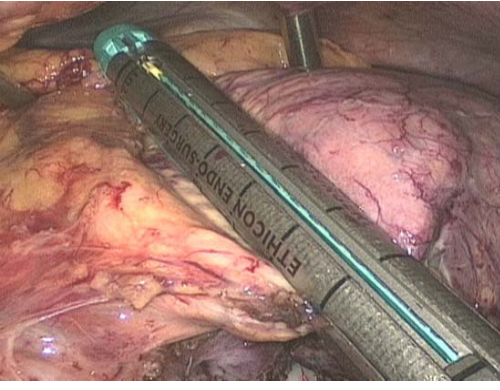
- 開腹手術との比較では  
手術時間の延長無く、出血量・合併症が減少。  
入院期間短縮

(Nakamuraら, J Hepatobiliary Pancreat Surg , 2009)

入院期間短縮 鎮痛剤使用減少 腸管運動早期回復

(Matsumotoら、Surg Laparosc Endosc Percutan Tech,2008)

自動縫合器を用いた膵切離の様子      術後1ヶ月の腹部写真

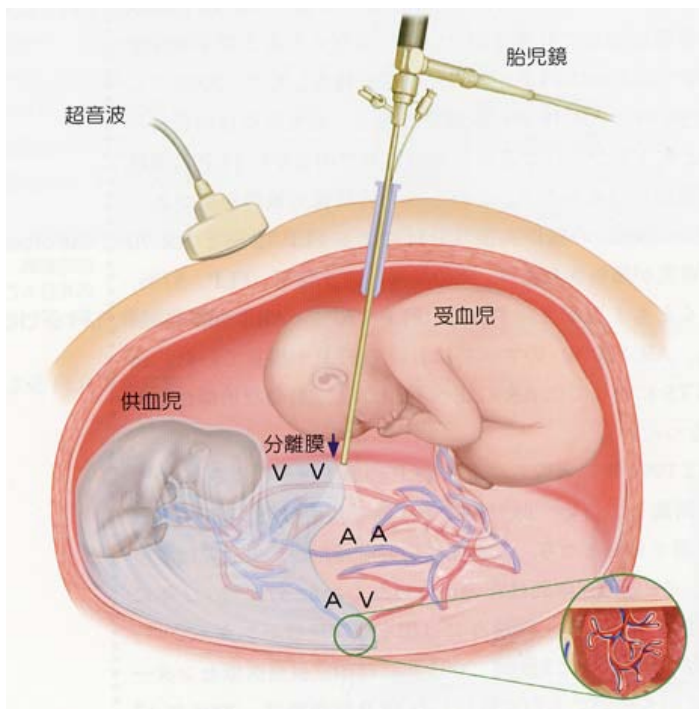


期待される効果: 低侵襲 ➡ ①入院期間短縮 ②早期社会復帰 等

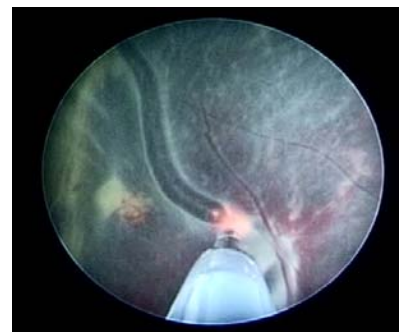
## 告示番号 46 : 双胎間輸血症候群に対する内視鏡的胎盤吻合血管レーザー焼灼術

- 先進性:
- 双胎両児の予後が極めて不良(死亡や脳神経障害をきたす)である双胎間輸血症候群の予後を、低侵襲にて大きく改善する治療である。
  - 内視鏡を用いて妊娠子宮内で手術操作を行う高度な技術が要求される胎児治療である。

### 概要:



### 吻合血管を凝固



- 超音波ガイド下で腹壁より胎児鏡という内視鏡を子宮内へ挿入し、胎盤表面の血管を観察する。
- 双胎間の吻合血管をすべて見出してYAGレーザーで凝固する。
- 病因である両児間の胎盤血管吻合を遮断することにより、両児間の血流不均衡を是正する根治療法である。

- 期待される効果:
- 双胎両児の生命予後や神経予後の著明な改善
  - 双胎のNICU入室者や入室日数の減少によるNICU医療の負担軽減

# 告示番号 60 : 肝切除手術における画像支援ナビゲーション

## 先進性 :

コンピュータソフトウェアを用いて肝実質・門脈・肝静脈・腫瘍を3次元画像表示し、個々の血管の支配領域の容積を正確に計測する。

## 概要 :

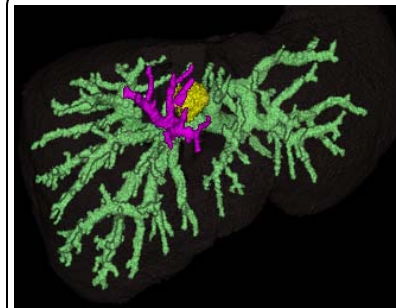
### 適応疾患 :

肝がん、肝内胆管がん、生体肝移植ドナー


- 方法 :
- ①術前CTの画像データを利用して肝の3次元画像表示と容積測定を行う。
  - ②十分な残肝容積を確保できる手術術式を計画する。
  - ③術中に3次元画像を参照しつつ、適切な切除範囲で肝切除術を施行する。

## 期待される効果 :

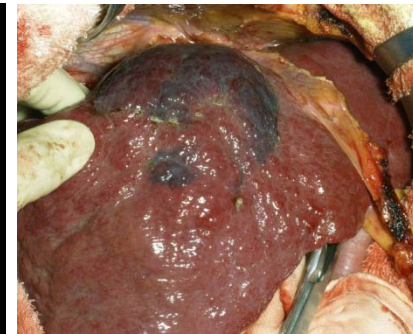
- ①詳細な肝切除手術計画の立案が可能となる。
- ②肝切除手術の安全性が向上する。
- ③インフォームド・コンセントの際、患者が術式を理解しやすい。



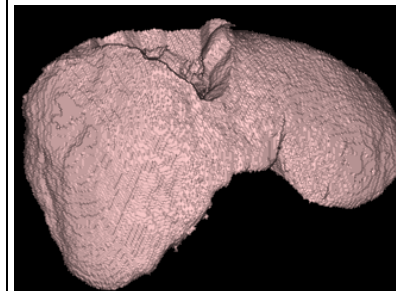
肝癌（黄）と  
担癌領域の門脈枝（紫）



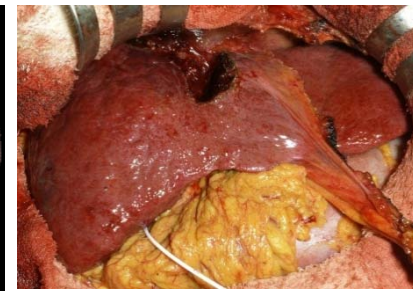
担癌門脈領域予想図  
（橙）



担癌門脈領域（青）



担癌領域切除後予想図



担癌領域切除後

# 告示番号 74: マイクロ波子宮内膜アブレーション

## 先進性:

従来の過多月経の治療方法

- 子宮摘出手術: 患者の侵襲が大きい
- ホルモン療法: 薬効が切れれば効果も見込めなくなる

マイクロ波子宮内膜アブレーションは、

- ① 治療時間約30分と短く、外科的操作が不要である → 患者の侵襲が小さい
- ② マイクロ波加熱で子宮内膜を処理 → 持続的な効果が見込める子宮摘出術の代替治療法である。

深部凝固用電極



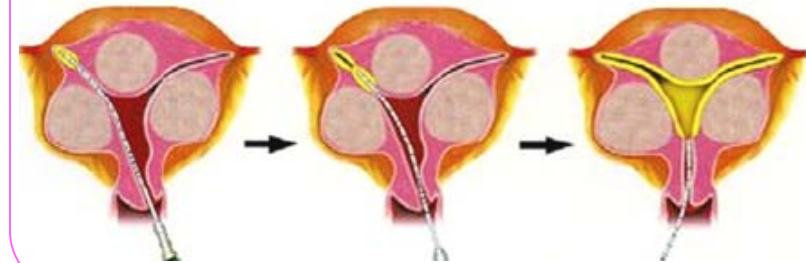
## 概要:

- \* 適応疾患: 保存的治療で制御困難な機能性・器質性過多月経
- \* 適応基準:
  - 基礎疾患(血液凝固異常、慢性腎不全等)で外科的手術のリスクが高い患者に適応可能
  - 子宮筋層の厚みに10mm未満のところがない
  - 挙児希望がない
- \* 実施手順:
  - ① 術前画像検査から子宮内の照射位置を決定する
  - ② 十分な麻酔の後、患者を碎石位にする
  - ③ マイクロ波アプリケータを、経腹超音波ガイド下に挿入
  - ④ 子宮内膜全体に、順にマイクロ波を照射する
  - ⑤ 子宮鏡で残存内膜のないことを確認すし、終了する
- \* 評価方法:
  - ① 貧血の改善(Hb値の計測)
  - ② Visual analogue scale (VAS)での評価

マイクロ波アプリケータ



マイクロ波アプリケータ挿入、照射



## 期待される効果:

過多月経とは、月経出血が多いために貧血、動悸、立ちくらみ等で健康を損なっている状態である。このため、alfresa(株)より引用  
仕事が出来ない、衣服や寝具を汚してしまうような状態が繰り返され、患者は生活の質が著しく低下している。

子宮内膜アブレーションは、子宮摘出術の代替療法として、短時間(2泊3日の入院)かつ安全に実施できる治療法である

子宮内膜のみを除去するため、子宮を温存した状態で過多月経を治療でき、持続的効果も望める

# 告示番号 78:大腸腫瘍に対する内視鏡的粘膜下層剥離術 (ESD:Endoscopic submucosal dissection)

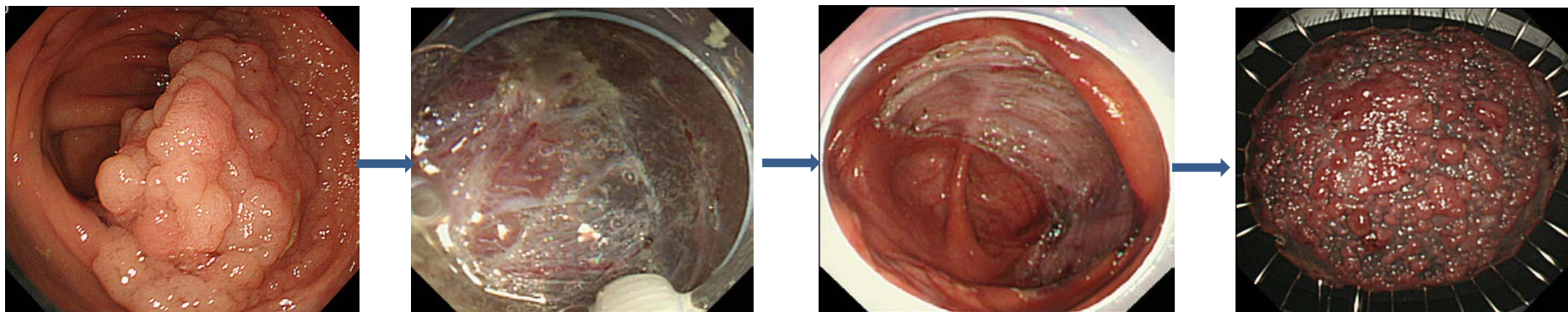
**先進性:** 従来の内視鏡的粘膜切除術(EMR: Endoscopic mucosal resection)では分割切除せざるを得なかった病変や、対応出来なかった大腸腫瘍であっても一括切除が可能となります。

**概要:** 病変直下の粘膜下層へ局注液を注入し、粘膜下膨隆を形成後、高周波電気メスを用いて病変周囲の粘膜を切開し、粘膜下層を直接剥離することにより、病変を一括切除します。

## 対象疾患:

- ・早期大腸癌:EMRでは一括切除が困難な2cm以上の病変であって、拡大内視鏡診断又は超音波内視鏡診断による十分な術前評価の結果、根治性が期待できるもの。
- ・腺腫:EMRを実施した際の病変の挙上不良なもの又はEMRを実施した後に遺残又は再発したものであってEMRでは切除が困難な1cm以上の病変のもの。

**期待される効果:** 一括切除することにより正確な病理組織診断を下すことができるため、ひいては、外科手術を回避し臓器を温存することができたり、その後の治療方針の決定にも役立ちます。また、在院日数においても約7日間程度であり、開腹手術の3~4週間、腹腔鏡下手術の2週間に比べても短くて済み、身体への負担が少ない治療法であると言えます。



例:10cmを超える早期大腸癌に対するESD